СТОМАТОЛОГІЯ

Медична наука України
Medical Science of Ukraine

ISSN: 2664-472X
e-ISSN: 2664-4738
Том. 22, № 2, 2026

УДК 616.5-002.44-07:616.31-002.44
DOI: https://doi.org/10.32345/2664-4738.2.2026.07

Сайт журналу: https://nmuofficial.com/zhurnal-medychna-nauka-ukrayiny/
Отримано: 08.01.2026; Доопрацьовано: 28.04.2026;
Прийнято: 28.05.2026; Опубліковано: 30.06.2026

Олександр Несин

Кандидат медичних наук, доцент
Національний медичний університет імені О. О. Богомольця
01601, бульв. Тараса Шевченка, 13, м. Київ, Україна
https://orcid.org/0000-0001-9197-4983

Костянтин Печковський*

Кандидат медичних наук, доцент
Національний медичний університет імені О. О. Богомольця
01601, бульв. Тараса Шевченка, 13, м. Київ, Україна
https://orcid.org/0000-0001-5143-2768

Ірина Печковська

Кандидат медичних наук, доцент
Приватний вищий навчальний заклад «Київський медичний університет»
02099, вул. Бориспільська, 2, м. Київ, Україна
https://orcid.org/0000-0003-1795-0566

Сергій Самойленко

Кандидат медичних наук, доцент
Національний університет охорони здоров'я України імені П. Л. Шупика
04112, вул. Дорогожицька, 9, м. Київ, Україна
https://orcid.org/0000-0002-6441-3192

Олексій Куваєв

Кандидат медичних наук, асистент
Національний медичний університет імені О.О. Богомольця
01601, бульв. Тараса Шевченка, 13, м. Київ, Україна
https://orcid.org/0000-0002-0012-333X

Клінічні особливості та діагностичні помилки при проявах *pemphigus vulgaris* у порожнині рота

Анотація

Актуальність. *Pemphigus vulgaris* – орфанне автоімунне бульозне захворювання, що характеризується утворенням внутрішньоепітеліальних пухирів та ерозій. У більшості випадків першими й тривалий час єдиними проявами є ураження слизової оболонки порожнини рота, які нерідко маскуються під поліморфну ексудативну еритему, кандидоз, хронічний рецидивний герпес чи інші поширені патології. Це зумовлює діагностичні помилки, затримку направлення пацієнтів до дерматолога та призначення неадекватної терапії. Вчасне розпізнавання ізольованих уражень слизової оболонки порожнини рота має вирішальне значення для прогнозу та якості життя пацієнтів.

Мета. Систематизувати клінічні прояви *pemphigus vulgaris* у порожнині рота, проаналізувати типові діагностичні помилки на етапі первинного звернення та розробити практичні рекомендації для лікарів щодо послідовності дій при підозрі на *pemphigus vulgaris*.

Матеріали та методи. Проведено проспективний клініко-описовий аналіз 42 пацієнтів із діагнозом *pemphigus vulgaris*, які звернулися до стоматологічного медичного центру Національного медичного університету імені О. О. Богомольця з 2018 по 2025 р. Використано клінічні, цитологічні (метод Тцанка) та серологічні (ELISA на анти Dsg1 та анти Dsg3) методи. Якість життя пацієнтів оцінювали за допомогою опитувальників SF 36v2 та DLQI. Статистичний аналіз проводили з використанням t тесту, тесту Манна Уїтні та кореляційного аналізу за Спірменом ($p < 0,05$).

Приклад цитування:
Nesyn O, Pechkovskyi K, Pechkovska I, Samoilenko S, Kuvaievo. Clinical features and diagnostic errors in the manifestations of *pemphigus vulgaris* in the oral cavity. Med Sci Ukr. 2026;22(2):56–65. DOI: https://doi.org/10.32345/2664-4738.2.2026.07

*Автор-кореспондент (*konpech.work@gmail.com*)

Copyright © The Author(s). This is an open access article distributed under the terms of the Creative Commons Attribution License 4.0 (https://creativecommons.org/licenses/by/4.0/)

Результати. У 83,3 % пацієнтів первинні прояви були ізольованими ураженнями слизової оболонки порожнини рота, що значно ускладнювало диференційну діагностику. Середній інтервал між появою симптомів і встановленням діагнозу становив 3,5 ± 0,6 місяця, у жінок він був коротшим, ніж у чоловіків. На момент направлення всі пацієнти отримали хибні діагнози (кандидоз, поліморфна ексудативна еритема, хронічний рецидивний герпес тощо) та неадекватне лікування. Акантолітичні клітини виявлено у 47,6 % мазків при першому цитологічному дослідженні та у 100 % при повторних. Серологічне тестування підтвердило наявність анти Dsg3 у всіх пацієнтів та анти Dsg1 у 41,7 %, що узгоджується з фенотипом ізольованих і генералізованих форм. Встановлено позитивний кореляційний зв'язок між тривалістю діагностичної затримки та погіршенням якості життя ($\rho = 0,62$; $p < 0,01$).

Практичне значення. Раннє розпізнавання ізольованих уражень слизової оболонки порожнини рота та комбіноване застосування цитологічного й серологічного досліджень дозволяють скоротити діагностичну затримку, диференціювати форми *pemphigus vulgaris* та запобігти прогресуванню захворювання. Запропонована послідовність дій лікаря може слугувати практичним орієнтиром для стоматологів та оториноларингологів, підвищуючи настороженість і забезпечуючи своєчасне направлення пацієнтів для спеціалізованої допомоги.

Висновки. *Pemphigus vulgaris* у порожнині рота часто маскується під інші патології, що призводить до діагностичних помилок і затримки встановлення діагнозу. Цитологічне дослідження за методом Тцанка залишається простим і доступним інструментом, але потребує доповнення серологічними методами. Поєднання цих підходів забезпечує більш точну діагностику, покращує прогноз та якість життя пацієнтів.

Ключові слова: *pemphigus vulgaris*, диференційна діагностика; цитологічне обстеження; серологічне дослідження; якість життя.

ВСТУП

Pemphigus vulgaris (PV) (пухирчатка, Міжнародна класифікація хвороб10: L10.0) – орфанне, загрозливе для життя, автоімунне бульозне захворювання, що проявляється утворенням внутрішньоепітеліальних пухирів та ерозій [1-2]. Найчастіше перші прояви PV обмежуються ураженнями слизової оболонки порожнини рота (СОПР), які можуть бути єдиними на ранніх етапах захворювання та залишатися тривалий час основним симптомом. Ці прояви часто маскуються під інші, більш поширені патології, такі як кандидоз, хронічний рецидивний герпес, поліморфна ексудативна еритема та інші стани, що ускладнює правильну діагностику. Подібні клінічні симптоми можуть створювати значні труднощі для лікарів, особливо на етапі первинного звернення пацієнтів, коли існує високий ризик помилкового встановлення діагнозу та призначення неадекватного лікування. Тому важливо враховувати ці аспекти при діагностичному процесі, щоб своєчасно розпізнати захворювання та розпочати правильне лікування [3-4]. Частота PV становить, залежно від регіону проживання, 0,5-3 випадки на 100 000 населення, при цьому понад 70 % пацієнтів первинно звертаються зі скаргами на ерозії чи виразки та незначний біль чи дискомфорт (садніння) у ротовій порожнині [5]. Клінічні ознаки PV: тонкостінні пухирі, що швидко руйнуються, поверхневі «чисті» ерозії, ареактивність СОПР та варіабельність симптома Нікольського – часто призводять до діагностичних помилок. У таких випадках ерозії трактуються як поліморфна ексудативна еритема. кандидоз, хронічний рецидивний герпес, червоний плескатий лишай тощо, а цитологічне підтвердження акантолізу методом Тцанка нерідко відкладається або дає хибнонегативні результати [6]. Недостатня настороженість лікарів щодо PV на етапі первинного звернення та відсутність своєчасного проведення цитологічного та серологічного дослідження, які дозволяють точно діагностувати захворювання, призводить до призначення неадекватної терапії. Замість скерування пацієнта до дерматолога та вжиття специфічних терапевтичних заходів, пацієнтам нерідко призначають протигрибкові препарати, антибіотики або місцеві антисептики, що не дають очікуваного ефекту і можуть погіршити стан через неправильне лікування основної патології [7]. З огляду на міждисциплінарний характер проблеми, ключове значення має своєчасна цитологічна і серологічна верифікація діагнозу PV [8]. Раннє розпізнавання ізольованих уражень СОПР дозволяє скоротити терміни діагностичної затримки, уникнути прогресування захворювання та покращити якість життя пацієнтів [9]. Саме тому систематизація клінічних особливостей PV та детальний аналіз діагностичних помилок є актуальним завданням сучасної медицини. Це дозволяє не лише покращити точність діагностики на ранніх етапах захворювання, але й мінімізувати ймовірність помилок при первинному огляді пацієнтів. Здійснення такого системного підходу є критичним для розвитку ефективних стратегій лікування, що сприяють своєчасному виявленню захворювання, зниженню діагностичних затримок та підвищенню рівня медичної допомоги. Крім того, це забезпечує більш точну диференціацію PV від інших захворювань, що дозволяє уникнути неадекватної терапії та покращити клінічні результати для пацієнтів. Ціль роботи полягала в

систематизації клінічних проявів PV у порожнині рота, аналізі типових діагностичних помилок на етапі первинного звернення пацієнтів та розробці практичних рекомендацій для лікарів щодо послідовності дій при підозрі на PV.

МАТЕРІАЛИ ТА МЕТОДИ

Дослідження виконано у форматі проспективного клінікоописового аналізу (case series) на основі даних 42 пацієнтів, які у період з 2018 по 2025 рік звернулись до стоматологічного медичного центру Національного медичного університету імені О. О. Богомольця – клінічної бази кафедри терапевтичної стоматології, з патологічними проявами на СОПР, і встановленим нами клінічним діагнозом PV. Пацієнти включалися послідовно при первинному зверненні, що забезпечувало проспективність дослідження. Вік становив 44-65 років (середній – 56,0 ± 6,1); 28 жінок (66,7 %) та 14 чоловіків (33,3 %), співвідношення жінки/чоловіки – 2:1. Пацієнти були мешканцями м. Києва, північних, центральних і південних регіонів України. Критеріями включення були ерозивновиразкові ураження СОПР, позитивний симптом Нікольського, цитологічне підтвердження акантолізу. Критерієм виключення була відсутність інформованої згоди. Пацієнти із супутніми захворюваннями не виключалися з дослідження, оскільки завданням було встановлення діагнозу PV. Наявність коморбідних станів не впливала на включення до вибірки, але враховувалася при клінічному описі випадків. Аналіз анамнестичних даних включав оцінку попередніх діагнозів, термінів звернення пацієнтів до медичних закладів та обсягу проведеної емпіричної терапії. Клінічна діагностика, цитологічне дослідження за Тцанком [10] та серологічне визначення антитіл до десмоглеїнів 1 і 3 методом Enzyme-Linked Immunosorbent Assay (ELISA) [11] застосовувалися послідовно: серологічне тестування призначалося лише після двох хибнонегативних цитологічних заключень, що відповідало принципам раціональної діагностики – поступовий перехід від простих і доступних методів до більш складних та дорогих, із обґрунтованою необхідністю кожного етапу.

Первинна діагностика ґрунтувалася на клінічному огляді пацієнтів із оцінкою характерних уражень слизових оболонок та шкіри. Симптом Нікольського перевіряли шляхом легкого тертя на непошкодженій ділянці СОПР чи шкіри поблизу ураження; позитивний результат визначався як відшарування епітелію чи епідермісу з утворенням пухиря і ерозії. Цитологічне дослідження проводили на матеріалі, взятому з дна ерозій та свіжих пухирів за методом Тцанка. У випадках, коли акантолітичні клітини не виявлялися, виконували повторні зішкрібання та аналіз мазків із ділянок дна новоутворених пухирів. Повторні дослідження здійснювали з інтервалом 7-10 днів (щотижня), що відповідало сучасним рекомендаціям і дозволяло отримати матеріал з активних уражень. Серологічне дослідження проводили у 12 пацієнтів, у яких цитологічне обстеження двічі дало хибно негативні результати. Для цих пацієнтів додатково визначали наявність аутоантитіл до десмоглеїнів 1 та 3 за методом ELISA. Дослідження сироватки венозної крові виконували у приватній сертифікованій лабораторії Synevo (Україна), яка має відповідну ліцензію на роботу з біологічними матеріалами.

Для оцінки якості життя пацієнтів використовували стандартизовані опитувальники Short Form (SF)36v2 та Dermatology Life Quality Index (DLQI). Опитування проводили після верифікації діагнозу, перед направленням пацієнтів на спеціалізоване лікування до дерматологів. Пацієнти заповнювали анкети самостійно, відповідно до офіційних інструкцій, перекладених та адаптованих українською мовою. Обробка даних здійснювалася згідно зі стандартними рекомендаціями для цих інструментів: для SF36v2 розраховували шкали фізичного та психічного компонентів здоров'я за алгоритмом розробників; для DLQI підраховували сумарний бал (0-30), який інтерпретували відповідно до загальноприйнятих категорій впливу дерматологічних захворювань на якість життя. Результати вводили у електронну базу даних та аналізували статистично з використанням описових показників (середнє значення, стандартне відхилення) та порівняльних тестів залежно від структури вибірки. Описову статистику (M ± SD) використовували для характеристики віку пацієнтів, тривалості діагностичної затримки, кількості консультацій до встановлення діагнозу, кількості уражених ділянок СОПР та показників якості життя (SF36v2, DLQI). Для порівняння середніх значень тривалості діагностичної затримки між чоловіками та жінками застосовували ttест. Для порівняння кількості консультацій до встановлення діагнозу між групами використовували тест Манна-Вітні, оскільки дані мали непараметричний характер. Для оцінки зв'язку між тривалістю діагностичної затримки та показниками якості життя (SF36v2, DLQI), а також між тривалістю затримки та статтю пацієнтів застосовували кореляцію Спірмена. Аналіз проводили у програмному забезпеченні IBM SPSS Statistics v.26 та Microsoft Excel 2019. Рівень статистичної значущості встановлювали на рівні $p < 0,05$.

Дослідження проводилося відповідно до принципів Гельсінської декларації [12], у рамках ініціативнопошукової науководослідної роботи Національного університету охорони здоров'я України імені П. Л. Шупика «Удосконалення методів діагностики та лікування пацієнтів з окремими запальними та онкологічними захворюваннями вуха, носа

та горла» (РК 0117U006094, 2017-2021), та НДР кафедри терапевтичної стоматології НМУ ім. О. О. Богомольця: «Розробка та впровадження науково-обґрунтованих алгоритмів ранньої діагностики і диференційованого лікування захворювань твердих тканин зубів та пародонту» (№ 0119U104010, 2018-2022) та її пролонгації – «Мультидисциплінарний підхід до профілактики та лікування захворювань твердих тканин зубів та пародонта у осіб працездатного віку» (№ 0119U104010, 2023-2025). Дослідження не отримувало зовнішнього фінансування. Усі пацієнти надали письмову інформовану згоду на участь у дослідженні.

РЕЗУЛЬТАТИ ТА ОБГОВОРЕННЯ

У 95,2 % пацієнтів (n = 40) відзначалися скарги на дискомфорт (садніння) чи незначний біль у порожнині рота, які посилювалися при збільшенні площі ерозій. У 83,3 % випадків (n = 35) перші пухирі та ерозії були обмежені слизовою оболонкою порожнини рота без уражень шкіри. У 92,9 % пацієнтів (n = 39) ураження локалізувалися на кількох ділянках порожнини рота (в середньому 3,7 ± 1,5 ділянки). Найчастіше уражалися слизова оболонка щік (81,0 %, n = 34), м'яке піднебіння (76,2 %, n = 32) та язик (57,1 %, n = 24). Крім того, у 73,8 % (n = 31) пацієнтів відзначалася хрипота, що свідчить про залучення позаротових локалізацій. Симптом Нікольського при першому відвідуванні визначався у 52,4 % пацієнтів (n = 22), причому у 47,6 % (n = 20) він проявлявся лише при провокації на СОПР. Середній інтервал між появою клінічних ознак і встановленням діагнозу становив 3,5 ± 0,6 місяця, при цьому у жінок він був коротший – 2,79 ± 0,5 місяця, а у чоловіків довший – 4,23 ± 0,55 місяця, що підтверджує різницю між групами та позитивний кореляційний зв'язок (ρ = 0,62; p < 0,01). До моменту направлення всі пацієнти пройшли численні консультації, отримали попередні діагнози та 100 % неадекватне лікування. Розподіл пацієнтів за типом клінічних проявів та результатами лабораторних обстежень представлено в Таблиці 1.

Таблиця 1. Розподіл клінічних проявів

Тип проявів	Кількість пацієнтів з верифікованим діагнозом (n = 42)	Частка (%)
Ураження лише СОПР	35	83,3
Ураження СОПР + шкіра	7	16,7
Позитивний симптом Нікольського на момент звернення	22	52,4
Акантолітичні клітини в мазку	20	47,6
Виявлено анти-Dsg3*	12	100
Виявлено анти-Dsg1*	5	41,7

Джерело: розроблено авторами

До направлення у стоматологічний центр всі пацієнти були оглянуті кількома лікарями – 33,3 % (14 пацієнтів) чотирма, 19,0 % (8) п'ятьма, 14,3 % (6) шістьма, а решта 33,3 % (14) сімома або більше, у середньому 6,2 ± 1,8 лікарями. Першими спеціалістами, які оглянули хворих на PV, були сімейні лікарі чи терапевти (45,2 % – 19 пацієнтів), оториноларингологи (31,0 % – 13), стоматологи (16,7 % – 7) та інші фахівці (7,1 % – 3). У направленнях зазначалися діагнози: поліморфна ексудативна еритема (31,0 %; 13 пацієнтів), кандидоз (23,8 %; 10), хронічний рецидивний герпес (16,7 %; 7), хронічний рецидивний афтозний стоматит (11,9 %; 5), червоний плескатий лишай (9,5 %; 4), лейкоплакія (4,8 %; 2) та бульозний пемфігоїд (2,4 %; 1). Акантолітичні клітини було виявлено у 47,6 % мазків (n = 20) під час першого цитологічного обстеження. При повторних дослідженнях кількість пацієнтів із позитивними результатами зростала, що дозволило до кінця спостереження підтвердити діагноз у 100 % випадків. 12 (28,6 %) пацієнтам проведено серологічне дослідження на аутоантитіла до десмоглеїнів 1 і 3. У 100 % випадків виявлено антиDsg3, у 42 % – антиDsg1, що узгоджується з клінічними проявами (ізольоване ураження СОПР чи генералізована форма). 31,0 % пацієнтам (n = 13) остаточний діагноз PV був встановлений із затримкою понад 2 тижні, а у 16,7 % (n = 7) – понад 3 тижні після первинного звернення. Розподіл пацієнтів за часом підтвердження остаточного діагнозу у стоматологічному медичному центрі НМУ імені О. О. Богомольця наведено на Рисунку 1. Графік демонструє зростання кількості пацієнтів із підтвердженим діагнозом: з 47,6 % – на першому тижні, до повної верифікація (100 %) – на шостому тижні. Таким чином, у перші два тижні діагноз PV було верифіковано у 69 % пацієнтів. Оцінка за шкалами SF36v2 та DLQI, проведена після верифікації діагнозу, показала значне зниження показників у доменах «емоційне функціонування», «соціальна активність» та «біль». Середній DLQI становив 13,4 ± 3,2 бали, що відповідає вираженому негативному впливу захворювання на повсякденне життя.

При порівнянні клінічних форм встановлено, що середній DLQI у пацієнтів з ізольованим ураженням СОПР дорівнював 12,1 ± 2,8 бали, тоді як у пацієнтів із ураженням СОПР разом зі шкірою – 16,8 ± 3,1 бали ($p < 0,05$), що свідчить про більш значний вплив генералізованих форм PV на якість життя. Кореляційний аналіз виявив позитивний зв'язок між тривалістю діагностичної затримки та рівнем DLQI ($\rho = 0,62$; $p < 0,01$): чим довше пацієнт залишався без остаточного діагнозу, тим більше погіршувалася якість життя. За результатами SF36v2 найбільше зниження показників спостерігалося у сферах емоційного та соціального функціонування, а також у домені «біль». Пацієнти повідомляли про обмеження фізичного функціонування, зниження працездатності та труднощі у соціальних контактах. Комплексний аналіз інтегральних показників SF36v2 засвідчив виражене зниження як Physical Component Summary, так і Mental Component Summary, що підтверджує негативний вплив PV на фізичні та психоемоційні аспекти життя. Для ілюстрації клінічних проявів PV наведено Рисунки 2-13, які демонструють характерні ознаки захворювання.

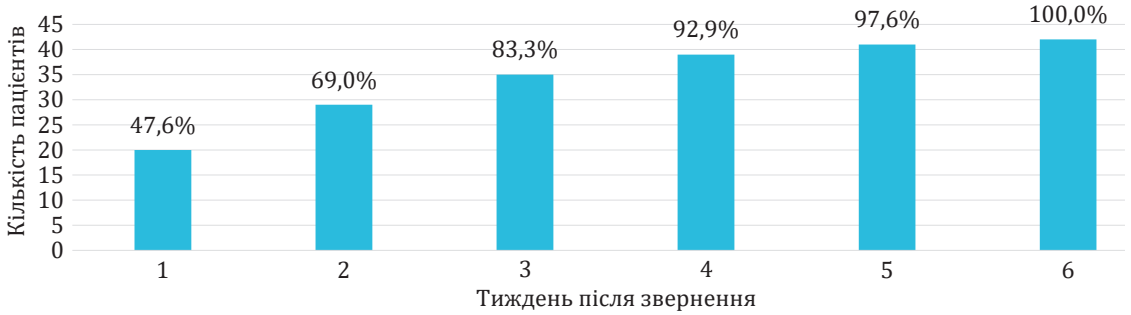

Рисунок 1. Динаміка верифікації діагнозу PV

Джерело: розроблено авторами

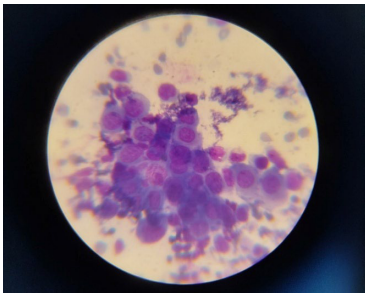

Рисунок 2. Акантолітичні епітеліальні клітини СОПР – клітини Тцанка

Source: авторське фото

Рисунок 3. Симптом Нікольського на СОПР

Source: авторське фото

Рисунок 4. Язик – мацерований епітелій на спинці, боковій та нижній поверхнях

Source: авторське фото

Рисунок 5. Щока – ерозії, вкриті покришками відшарованого мацерованого епітелію

Source: авторське фото

Рисунок 6. Нижня губа – плівки відшарованого епітелію та уривки покришок пухирів

Source: авторське фото

Рисунок 7. Ретромолярна ділянка – червоні поверхневі ерозії без кровоточивості та запальної реакції навколо

Source: авторське фото

Рисунок 8. Піднебіння та піднебінні дужки – червоні ерозії, оточені ареактивною слизовою оболонкою
Source: авторське фото

Рисунок 9. Мацерований епітелій, що вкриває ерозивну поверхню ураження
Source: авторське фото

Рисунок 10. Ясна нижньої щелепи – відшарований (мацерований) епітелій у фронтальній ділянці без запальної реакції
Source: авторське фото

Рисунок 11. Альвеолярний відросток верхньої щелепи та щока – червоні ерозії, частково прикриті мацерованим епітелієм, без реактивних змін оточуючих тканин
Source: авторське фото

Рисунок 12. Ясна нижньої щелепи – ерозії сосочкової та маргінальної частин без запальної реакції оточуючих тканин
Source: авторське фото

Рисунок 13. Генералізована форма PV- ураження СОПР, червоної облямівки губ, слизової та шкіри носа
Source: авторське фото

Представлено цитологічну ознаку – акантолітичні клітини Тцанка (Рис. 2) та симптом Нікольського (Рис. 3). Типові ерозивно-бульозні ураження СОПР показані на різних ділянках: язик (Рис. 4), щока (Рис. 5), губа (Рис. 6), ретромолярна ділянка (Рис. 7), піднебіння та піднебінні дужки (Рис. 8), ясна (Рис. 10, 12) та альвеолярний відросток (Рис. 11). Мацерація епітелію на поверхні ерозій продемонстрована на Рисунках 4-6, 10-12. На Рисунку 13 наведено приклад генералізованої форми PV з ураженням СОПР, червоної облямівки губ, слизової оболонки та шкіри носа. Ілюстративний блок наочно демонструє особливості та різноманітність проявів PV на СОПР.

Отже, PV залишається складним для ранньої діагностики захворюванням, особливо при ізольованих ураженнях СОПР. Клінічна картина часто маскується під поширені патології, що зумовлює діагностичні помилки та затримку направлення пацієнтів до дерматолога. Отримані дані узгоджуються з літературою, де відзначається низька настороженість лікарів первинної ланки та обмежене застосування специфічних методів [13]. Ізольовані ураження СОПР у більшості пацієнтів (83,3 %) підтверджують, що саме вони є ключовим діагностичним маркером. Водночас, середній інтервал між появою симптомів і встановленням діагнозу – 3,5 ± 0,6 місяця – свідчить про системну проблему диференційної діагностики. Типові помилки діагностики (поліморфна ексудативна еритема, кандидоз, афтозний стоматит, герпес тощо) – замість діагнозу PV – узгоджуються з даними V.A. Litvinov [14]. Це підкреслює необхідність підвищення настороженості лікарів первинної ланки, отоларингологів та стоматологів. Затримка діагностики має клінічні, психоемоційні та організаційні наслідки. Клінічно вона сприяє прогресуванню уражень СОПР та генералізації процесу. Психоемоційно – супроводжується зростанням дискомфорту, соціальною дезадаптацією та емоційним виснаженням, що підтверджується високими показниками DLQI, отриманими O. Segal *et al.* [15]. Організаційно – збільшує навантаження на систему спеціалізованої допомоги та витрати на лікування, було підкреслено D. Didona *et al.* [16]. Метод Тцанка підтвердив свою діагностичну цінність: акантолітичні клітини виявлялися у 47,9 % пацієнтів при першому дослідженні та у 100 % при повторних. Переваги методу – швидкість, доступність, мінімальна інвазивність. Водночас є обмеження – залежність від досвіду лікаря, можливість хибнонегативних результатів при мінімальних

ураженнях та відсутність диференціації підтипів. ELISA на антиDsg1 та антиDsg3 підтвердив високу специфічність і практичну значущість. АнтиDsg3 асоціювався з ізольованим ураженням СОПР, тоді як антиDsg1 – з генералізованими формами, що узгоджується з міжнародними даними. Серологічне дослідження було вирішальним у випадках хибнонегативних цитологічних висновків, виконуючи роль додаткової підтверджувальної ланки [17]. Це підтверджує концепцію «молекулярного профілю» PV J. Wang *et al.* [18], важливу для прогнозування ризику генералізації та моніторингу терапії. Оптимальним є комбіноване застосування цитологічного та серологічного методів. Такий підхід дозволяє скоротити діагностичну затримку, своєчасно диференціювати форми PV та покращити прогноз. Отримані дані підтверджують значний негативний вплив PV на фізичні та психоемоційні аспекти життя, що узгоджується з попереднім дослідженням R. Czerninski *et al*. [19]. Вищі показники DLQI у пацієнтів із комбінованим ураженням СОПР і шкіри свідчать про більшу тяжкість генералізованих форм. Виявлений зв'язок між діагностичною затримкою та погіршенням якості життя підкреслює необхідність ранньої верифікації діагнозу, що корелює з висновками J.Y. Sun *et al.* [20]. Розроблена в цьому дослідженні послідовність дій лікаря при підозрі на PV, може слугувати практичним орієнтиром у випадках ерозивновиразкових уражень СОПР, що не піддаються стандартній терапії (Таблиця 2).

Таблиця 2. Послідовність дій лікаря при підозрі на PV

Етап	Дії	Мета
1. Первинний огляд	Виявлення ерозій, що тривало не загоюються; оцінка анамнезу	Підвищення настороженості
2. Виключення поширених патологій	Кандидоз, поліморфна ексудативна еритема, афтозний стоматит, червоний плескатий лишай, бульозний пемфігоїд, хронічний рецидивний герпес, лейкоплакія	Зменшення ризику хибного діагнозу
3. Виявлення клітин Тцанка	Мазки з дна «свіжої» ерозії	Виявлення акантолітичних клітин
4. Направлення на серологічне дослідження	Визначення антиDsg3 та антиDsg1	Підтвердження діагнозу, прогнозування перебігу
5. Оцінка якості життя	Використання DLQI або SF36V2	Врахування психоемоційного та фізичного стану пацієнта
6. Консультація дерматолога	Маршрутизація пацієнта до дерматолога	Своєчасне адекватне лікування та спостереження

Джерело: розроблено авторами

Застосування такої послідовності дозволяє скоротити діагностичну затримку та забезпечити своєчасне направлення пацієнтів для спеціалізованої допомоги. Важливо підкреслити, що своєчасна діагностика є передумовою ефективного лікування, яке сьогодні базується на сучасних імуносупресивних та таргетних стратегіях.

ВИСНОВКИ

1. PV уражає СОПР значно частіше, ніж шкіру, і саме ізольовані прояви у ротовій порожнині стають причиною діагностичних помилок та затримки встановлення діагнозу.

2. У 83,3 % пацієнтів первинні прояви були обмежені СОПР, що ускладнювало диференційну діагностику та призводило до хибних діагнозів – кандидозу, поліморфної ексудативної еритеми, хронічного рецидивного герпесу тощо. Середній інтервал між появою симптомів і встановленням правильного діагнозу становив 3,5 місяця, причому у чоловіків він був довший, ніж у жінок. Це підтверджує, що фактор часу має вирішальне значення для прогнозу та якості життя пацієнтів.

3. Біль при PV у порожнині рота на початкових етапах не є вираженим: пацієнти відзначають лише дискомфорт чи садніння. Лише з часом, у міру збільшення площі ерозій, інтенсивність болю поступово наростає, що негативно впливає на харчування, мовлення та загальний стан пацієнтів.

4. Цитологічне дослідження за методом Тцанка виявило акантолітичні клітини у 47,6 % випадків при першому дослідженні, але при повторних спробах діагноз підтверджувався у 100 % пацієнтів. Серологічне тестування на антитіла до десмоглеїнів 1 і 3 показало високу чутливість: анти-Dsg3 виявляли у всіх пацієнтів, анти-Dsg1 – у 41,7 %, що узгоджується з фенотипом ізольованих та генералізованих форм PV. Це доводить необхідність комбінованого застосування цитологічних і серологічних методів для скорочення діагностичної затримки.

5. Встановлено позитивний кореляційний зв'язок між тривалістю діагностичної затримки та погіршенням якості життя ($\rho = 0{,}62$; $p < 0{,}01$). Пацієнти повідомляли про поступове зниження емоційного та соціального функціонування, а також про наростання больового синдрому.

6. Своєчасне розпізнавання ізольованих уражень СОПР, підвищення настороженості лікарів первинної ланки та використання комбінованих діагностичних методів є ключовими факторами для

запобігання прогресуванню, покращення прогнозу захворювання та збереження якості життя пацієнтів.

7. Автори наголошують на міждисциплінарному значенні проблеми: стоматологи, оториноларингологи та сімейні лікарі мають бути обізнані з типовими проявами PV, щоб своєчасно направляти пацієнтів до дерматолога. Такий підхід дозволяє зменшити діагностичну затримку, уникнути призначення неадекватної терапії та забезпечити більш ефективне лікування.

Обмеження дослідження. Відносно невелика вибірка (42 пацієнти) та описовий проспективний дизайн не виключають систематичних похибок і неповноти даних. Серологічні тести (антиDsg1, антиDsg3) виконувалися лише у частини пацієнтів, що обмежує оцінку їх ролі. Соціальнопсихологічні чинники враховані частково, а стандартизовані шкали не відображають культурних особливостей пацієнтів. Отримані результати слід розглядати як попередні й підтвердити у мультицентрових проспективних дослідженнях із більшою вибіркою та ширшим спектром діагностичних методів.

Перспективи подальших досліджень. Необхідні мультицентрові проспективні роботи з більшою вибіркою пацієнтів, уніфікацією діагностики та розширенням лабораторних методів (ELISA, імуноблотинг) для точнішої оцінки антитільного профілю.

Відмова від відповідальності. Автори заявляють, що висловлені у поданій статті думки є їх власними, а не офіційними позиціями установ.

ПОДЯКИ

Немає.

ФІНАНСУВАННЯ

Немає.

КОНФЛІКТ ІНТЕРЕСІВ

Немає.

ДЖЕРЕЛА

[1] National Center for Health Statistics: Classification of Diseases, Functioning, and Disability. ICD-10-CM [Internet]. 2024 June 7 [cited 2025 September 3]. Available from: https://www.cdc.gov/nchs/icd/icd-10-cm/index.html

[2] Oliinyk IO, Suprun KG, Havriushenko AS. A clinical case of pemphigus vulgaris (Diagnostic and treatment challenges in a wartime setting). Dermatol Venereol. 2024;4:26–8. DOI: 10.33743/2308-10667-2024-4-26-28

[3] Danilevskyi MF, Borysenko AV, Nesyn OF, Rakhnii ZhI, Kononova OV. Therapeutic dentistry: Diseases of the oral mucosa. Vol 4. 2nd ed. Kyiv: All-Ukrainian Specialised Publishing House "Medicine"; 2021. 640 P.

[4] Ribeiro Carlete Filho S, Morais da Silva LA, Maia CR, Andrade Santos PR, Alves PM, Andrade Santos PP. Oral pemphigus vulgaris diagnostic characteristics and treatment: A systematic review. Med Mol Morphol. 2025;58:1–22. DOI: 10.1007/s00795-024-00414-y

[5] Zhao L, Chen Y, Wang M. The global incidence rate of pemphigus vulgaris: A systematic review and meta-analysis. Dermatology. 2023;239(4):514–22. DOI: 10.1159/000530121

[6] Giannetti L, Generali L, Bertoldi C. Oral pemphigus. G Ital Dermatol Venereol. 2018;153(3):383–8. DOI: 10.23736/S0392-0488.18.05887-X

[7] Jindal A, Rao C, Pai SB, Rao R. Utility of oral mucosa as a substrate for the serodiagnosis of pemphigus: A descriptive analysis. Indian J Dermatol Venereol Leprol. 2022;88(2):156–61. DOI: 10.25259/IJDVL_469_20

[8] Chaudhari S, Meshram N, Bhatkule M, Srivastava A, Gadkari R. Tzanck smear: Old handy tool in modern dermatology. Diagn Cytopathol. 2025;53(7):333–43. DOI: 10.1002/dc.25470

[9] Altay E, Temiz SA, Özer İ, Daye M, Dursun R. The evolution of Tzanck smear publications: A bibliometric analysis with research trends and global productivity. Turk J Dermatol. 2025;19(3):158–68. DOI: 10.4274/tjd.galenos.2025.26817

[10] Schmitt T, Huber J, Pircher J, Schmidt E, Waschke J. The impact of signaling pathways on the desmosome ultrastructure in pemphigus. Front Immunol. 2024;15:1497241. DOI: 10.3389/fimmu.2024.1497241

[11] Zhou Y, Wang Y, Wang M, Zhou X, Luo L, Yan W, et al. Factors associated with persistent anti-desmoglein positivity after remission in pemphigus vulgaris: A prospective registry-based cohort study. Front Immunol. 2025;16:1557556. DOI: 10.3389/fimmu.2025.1557556

[12] World Medical Association. World Medical Association Declaration of Helsinki: Ethical principles for medical research involving human subjects. JAMA. 2013;310(20):2191–4. DOI: 10.1001/jama.2013.281053

[13] Joly P, Horvath B, Patsatsi A, Uzun S, Bech R, Beissert S, et al. Updated S2K guidelines on the management of pemphigus vulgaris and foliaceus initiated by the European Academy of Dermatology and Venereology (EADV). J Eur Acad Dermatol Venereol. 2021;35(11):2151–77. DOI: 10.1111/jdv.16752

[14] Litvinov VA. Features of quality of life in patients with acantholytic pemphigus according to the results of the SF-36V2 questionnaire and the Dermatological Quality of Life Index during glucocorticosteroid therapy. Ukrainian J Med Biol Sport. 2021;6(6):123–33. DOI: 10.26693/jmbs06.06.123

[15] Segal O, Goldzweig G, Tako E, Barzilai A, Lyakhovitsky A, Baum S. Illness perception, perceived social support and quality of life in patients with pemphigus vulgaris: What should dermatologists know? Acta Derm Venereol. 2021;101(4):adv00441. DOI: 10.2340/00015555-3785
[16] Didona D, Maglie R, Eming R, Hertl M. Pemphigus: Current and future therapeutic strategies. Front Immunol. 2019;10:1418. DOI: 10.3389/fimmu.2019.01418
[17] Delavarian Z, Layegh P, Pakfetrat A, Zarghi N, Khorashadizadeh M, Ghazi A. Evaluation of desmoglein 1 and 3 autoantibodies in pemphigus vulgaris: Correlation with disease severity. J Clin Exp Dent. 2020;12(3):e237–43. DOI: 10.4317/jced.56289
[18] Wang J, Wu H, Cong W, Zheng J, Li X, Pan M. Psychological morbidity in patients with pemphigus and its clinicodemographic risk factors: A comparative study. J Dermatol. 2023;50(10):1237–45. DOI: 10.1111/1346-8138.16875
[19] Czerninski R, Abu Elhawa M, Cleiman M, Keshet N, Haviv Y, Armoni-Weiss G. Oral involvement and pain among pemphigus vulgaris patients as a clinical indicator for management – an epidemiological and clinical study. Appl Sci. 2025;15(18):10145. DOI: 10.3390/app151810145
[20] Sun JY, Roh MR, Kim SC. Quality of life evaluation in Korean patients with pemphigus. Ann Dermatol. 2015;27(5):492–8. DOI:10.5021/ad.2015.27.5.492

Oleksandr Nesyn
PhD in Medical Sciences, Associate Professor
Bogomolets National Medical University
01601, 13 Taras Shevchenko Blvd., Kyiv, Ukraine
https://orcid.org/0000-0001-9197-4983

Kostiantyn Pechkovskyi
PhD in Medical Sciences, Associate Professor
Bogomolets National Medical University
01601, 13 Taras Shevchenko Blvd., Kyiv, Ukraine
https://orcid.org/0000-0001-5143-2768

Iryna Pechkovska
PhD in Medical Sciences, Associate Professor
Private Higher Educational Institution “Kyiv Medical University”
02099, 2 Boryspilska Str., Kyiv, Ukraine
https://orcid.org/0000-0003-1795-0566

Serhii Samoilenko
PhD in Medical Sciences, Associate Professor
P.L. Shupyk National Healthcare University of Ukraine
04112, 9 Dorohozytska Str., Kyiv, Ukraine
https://orcid.org/0000-0002-6441-3192

Oleksii Kuvaiev
PhD in Medical Sciences, Assistant Professor
Bogomolets National Medical University
01601, 13 Taras Shevchenko Blvd., Kyiv, Ukraine
https://orcid.org/0000-0002-0012-333X

Clinical features and diagnostic errors in the manifestations of *pemphigus vulgaris* in the oral cavity

Abstract
Relevance. *Pemphigus vulgaris* is a rare autoimmune bullous disease characterised by the formation of intraepithelial blisters and erosions. Often, the oral mucous membrane is the first and, for quite some time, the only area affected by this disease. The oral manifestation of the disease is often misdiagnosed as erythema multiforme, candidiasis, recurrent herpes simplex infection or common diseases, which results in errors in diagnosis, late referral to a dermatologist, and inappropriate treatment. Timely recognition of the lesion will affect the prognosis and quality of life of the patient.
Aim. To generalise clinical manifestations of the oral cavity affected by *pemphigus vulgaris*, to analyse errors made when diagnosing at the stage of primary diagnosis, and to develop practical recommendations on the order of actions for physicians when suspected of *pemphigus vulgaris*.

Materials and methods. A prospective clinical, descriptive analysis of 42 patients diagnosed with *pemphigus vulgaris*, who were treated at the dental medical centre, O.O. Bogomolets National Medical University, was conducted. The observation period covered 2018-2025. Clinical, cytological (Tzanck smear), and serological methods (ELISA for anti-Dsg1 and anti-Dsg3 antibodies) were used. The quality of life in patients was measured using of the SF-36v2 and DLQI questionnaires. Statistical analysis was performed using of the t-test, the Mann-Whitney test, and Spearman's correlation analysis ($p < 0.05$).

Results. Primary symptoms manifested as lesions of the oral mucous membrane in 83.3% of patients. In these cases, the differential diagnosis was difficult. The duration of the period between the first symptom and the diagnosis was 3.5 ± 0.6 months on average and was shorter in women than in men. At the time of referral, all patients had received incorrect diagnoses (candidiasis, erythema multiforme, recurrent herpes simplex infection) and inappropriate treatment. During the primary examination, acantholytic cells were detected by cytological examination in 47.6% of smears. When examining repeat cytological smear, it was found that acantholytic cells were present in 100% of cases. Serological testing confirmed the presence of anti-Dsg3 antibodies in all patients and anti-Dsg1 antibodies in 41.7%, which is consistent with the phenotype of the isolated and generalised forms. It was found that there was a direct correlation between the time of diagnostic uncertainty and the decline in quality of life ($\rho = 0.62$, $p < 0.01$).

Practical significance. Prompt identification of solitary lesions on the oral mucosa together with the simultaneous use of cytological and serological techniques minimises the time for establishing the correct diagnosis, helps differentiate between the various types of *pemphigus vulgaris* and prevents further evolution of the disease. The suggested pattern of clinical actions can serve as a working guideline to dentists and otolaryngologists to facilitate the timely and accurate detection of disease and the timely referral of patients to the corresponding specialists.

Conclusions. Oral manifestations of *pemphigus vulgaris* can manifest clinically as other pathologies and often lead to misdiagnosis and delayed diagnosis. Tzanck smear test is a very simple diagnostic tool and does not require special equipment, but this method should be performed together with serological research for a more accurate diagnosis of the disease, and as a result, better prognosis and higher quality of life of patients.

Keywords: *pemphigus vulgaris*, differential diagnosis; cytological examination; serological investigation; quality of life.